
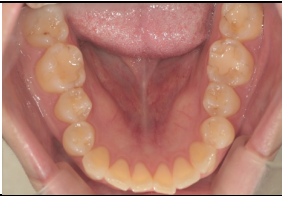










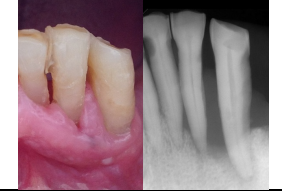




歯科疾患参考事例集

健康な状態例			
歯列と咬合			
	上顎咬合面	正面	下顎咬合面
不健康な状態例			
う蝕(むし歯)			
	根面う蝕	進行した咬合面う蝕	要抜歯状態の残根
歯垢と歯石			
	放置されたままの歯垢	下顎前歯舌側面の歯石	下顎の唇側面に付着した歯石
歯肉の炎症			
	薬剤副作用が疑われる増殖性歯肉炎	中等度～重度歯周病	慢性的根尖性歯周炎
欠損の放置による咬合の乱れや歯の動揺			
	欠損の放置による歯牙の提出	放置された欠損	歯周病の進行により脱落寸前の動揺歯
口腔乾燥と悪性病変			
	乾燥した舌背	乾燥した口唇	舌下部の悪性腫瘍

○歯科専門職の介入が必要と思われる状態像の例示です。ご相談の際は下記までご連絡下さい。

(一社)飯塚歯科医師会(0948-22-2124) 作成:口腔管理推進室(第一版)

※下記QRコードを読み込めば、飯塚歯科医師会HPより資料がダウンロードできます。必要に応じてご利用ください。

